Aus der chirurgischen Abteilung der Universitäts-Kinderklinik
Basel
Chefarzt Prof. Dr. E. Hagenbach.

Hämangiom der Zunge

Inaugural-Dissertation

zur Erlangung der Doktorwürde der Zahnheilkunde der medizinischen Fakultät der Universität Basel

vorgelegt von
RUDOLF PROSKAUER
Zahnarzt
aus Berlin

1936

Aus der chirurgischen Abteilung der Universitäts-Kinderklinik
Basel
Chefarzt Prof. Dr. E. Hagenbach.

Hämangiom der Zunge

Inaugural-Dissertation

zur Erlangung der Doktorwürde der Zahnheilkunde der medizinischen Fakultät der Universität Basel

vorgelegt von
RUDOLF PROSKAUER
Zahnarzt
aus Berlin.

1936

Druck: Paul Brandel, Berlin SO 16

Von der medizinischen Fakultät Basel genehmigt auf Antrag von Prof. Dr. E. Hagenbach.

Tag der Promotion: 5. März 1936.

R. UNIV. BIBLIOTHEEK LEIDEN

Hämangiom der Zunge.

Das Hämangiom der Zunge gehört zu den Erkrankungen, die sowohl den Zahnarzt, als auch den Chirurgen, Dermatologen und Laryngologen in gleicher Weise interessieren. Schon diese Tatsache rechtfertigt die Veröffentlichung jedes neuen zur Beobachtung gelangten Falles, um so mehr, als die Zahl derartiger Fälle in der neuen Literatur nicht gerade sehr groß ist. Die Kenntnis dieser Erkrankung ist aber für den Zahnarzt um so wichtiger, als er häufig derjenige ist, der sie entdeckt, insbesondere in ihren frühen Stadien, und so die frühzeitige spezialärztliche Behandlung veranlassen kann, was, wie wir unten sehen werden, für den Patienten von großer Bedeutung ist.

Bevor wir nun mit der Besprechung des von uns kürzlich im Kinderspital der Universität Basel beobachteten Falles sowie einiger weiterer Fälle aus der neuen Literatur beginnen, wollen wir zunächst das Wesen und das allgemeine Krankheitsbild der Hämangiome sowie ihre Aetiologie und Pathogenese kurz streifen.

„Angiome sind Geschwülste, deren Entstehung im Wesentlichen auf Neubildung und Wucherung von Gefäßen zurückzuführen ist" Diese Definition von Borst[7] deckt sich im großen ganzen mit derjenigen von Virchow[75], dem wir die ersten grundlegenden Untersuchungen über das Angiom verdanken. Man nennt geschwulstmäßige Proliferationen der Blutgefäße Hämangiome, während solche der Lymphgefäße als Lymphangiome bezeichnet werden.

Die Bezeichnung „Haemangiom" wurde von Lanceraux[37] (1875) vorgeschlagen zwecks genauer Benennung der Blutgefäßgeschwülste im Gegensatz zu den Lymphgefäßgeschwülsten. Es sei hier bemerkt, daß diese Bezeichnung längere Zeit von manchen Autoren (Mathez[42] u. a.) als überflüssig verworfen wurde und jetzt in der gesamten einschlägigen Literatur für die echten Blutgefäßgeschwülste eingebürgert ist.

Die Hämangiome sind gutartige Geschwulstbildungen. Maligne (metastasierende) Geschwülste vom Bau typischer Angiome sind äußerst selten. Da eine histologische Untersuchung nicht immer festzustellen vermag, ob es sich um eine Neubildung oder um eine einfache Erweiterung der Gefäße handelt, so erscheint die seinerzeit von Virchow[75] aufgestellte Definition, wonach Hämangiome Geschwülste darstellen, die hauptsächlich aus neugebildeten Gefäßen bestehen oder aus Gefäßen mit neugebildeten Elementen in ihrer Wand, nicht erschöpfend. Wie Herxheimer[28] bemerkt, handelt es sich bei vielen Formen der Hämangiome nur zum Teil um echte Neubildungen, d. h. Vermehrung der Blutgefäße. Nicht selten prä-

sentieren sie sich nicht als echte Geschwülste, sondern als geschwulstartige angeborene Mißbildungen umschriebener Gewebsbezirke, in manchen Fällen auch nur als einfache Erweiterungen bestehender, vorher normaler Gefäße.

Man unterscheidet klinisch zwei Hauptformen der Hämangiome: das Angioma simplex — Teleangiektasie der Pathologen — und das Angioma cavernosum. Für das letztere sind auch folgende Synonyma bekannt: Kavernom, Angiokavernom, Tumor cavernosus, Naevus tuberosus, Aneurysma spongiosum, Fungus haematodes (Kaposi), Blutschwamm, lappiger Gefäßschwamm; Dupuytren[17] nannte die kavernöse Gefäßschwulst wegen ihrer Ähnlichkeit in der Struktur mit dem Schwellkörper des Penis „tumeur érectile".

Das Angioma simplex kommt im allgemeinen häufiger vor, als die kavernöse Gefäßgeschwulst, obwohl beide Arten zu den relativ seltenen, im Rahmen dieser Arbeit uns speziell interessierenden, gutartigen Neubildungen der Zunge gehören.

Das Bild des Haemangioma cavernosum wird von Virchow[75] in seinem klassischen Werk „Die krankhaften Geschwülste" treffend folgendermaßen geschildert: „Macht man, während die Geschwulst sich noch in Verbindung mit dem lebenden Körper befindet, einen Einschnitt in dieselbe, so quillt das Blut in großer Menge aus allen Teilen derselben hervor, meist in kontinuierlichem Strom, zuweilen spritzend und pulsierend. Schneidet man die Geschwulst heraus, so fällt sie zusammen, das Blut entleert sich mehr oder weniger vollständig, und das zurückbleibende Gewebe erscheint wie ein weißliches Strickwerk, welches sich unter Wasser leicht entfaltet und eine große Menge von Öffnungen zeigt, durch welche man in zahlreiche, untereinander in Verbindung stehende Hohlräume gelangt. Spritzt man in diese Hohlräume Flüssigkeit, so dringt dieselbe mit Leichtigkeit von Hohlraum zu Hohlraum und geht von da ohne Schwierigkeit in Venen über, die häufig erweitert, geschlängelt und zackig ausgebuchtet sind. Die Hohlräume haben in verschiedenen Geschwülsten und an verschiedenen Teilen derselben Geschwulst sehr verschiedene Weiten. Ihre Gestalt wechselt, selten ist sie vollkommen rund, häufig zeigt sie sich länglich und etwas eckig oder buchtig". Nach Virchow[75] ist das kavernöse Angiom „eine Bildung, welche wesentlich an die Stelle des Kapillarapparates tritt."

Im Gegensatz zum Angioma simplex, welches einen kapillaren Charakter trägt und sich klinisch durch seine rote Farbe auszeichnet, zeigt das Kavernom eine Reihe stark erweiterter Bluträume venösen Charakters, wodurch diese Geschwulstart eine blau- bis schwarzrote Farbe hat. Es besteht jedoch kein prinzipieller Unterschied zwischen Kavernom und Angioma simplex (Teleangiektasie). Der Übergang aus einem System von Kapillaren zu einem Kavernom ist nach Ribbert[58] dadurch gegeben, daß die einzelnen Gefäßstrecken sich sehr erheblich, aber ungleichmäßig erweitern, sodaß

sie immer mehr wie buchtige Hohlräume und immer weniger wie zylindrische Kanäle erscheinen. Wie Sonntag[68] hervorhebt, kann sich häufig das Kavernom aus einem Angioma simplex entwickeln; in anderen Fällen scheint die Anlage des Kavernoms von vornherein zu bestehen. Klinisch ist aber das Angioma cavernosum meist gut zu unterscheiden.

Fast an allen Organen des menschlichen Körpers gelangen Hämangiome zur Beobachtung: Knochen, Muskeln, peripheren Nerven, inneren Organe (häufig in der Leber), Gehirn und Rückenmark usw. Am häufigsten werden sie aber in der Haut und am Unterhautzellgewebe (z. B. am Hals, Rumpf, Extremitäten, Wange, Ohr, Nase, Auge) sowie den angrenzenden Schleimhäuten, wie Lippen, Mund, Zunge, angetroffen.

Diese im anatomischen Sinne als gutartig bezeichneten Geschwülste sind jedoch klinisch für den Träger oft keineswegs belanglos. Die mit ihnen verbundenen Gefahren sind mannigfaltig, insbesondere dann, wenn die betreffende Geschwulst durch ihre Lokalisation bzw. durch ihr Wachstum bedenklich wird. So berichtete kürzlich Bachmann[4] über zwei von ihm beobachtete Fälle von Hämangiom der Brustwirbelsäule, wo die Geschwulst durch Bedrängung des Rückenmarks Lähmung verursachte.

Das Hämangiom zeichnet sich in der Chirurgie durch seine relative Häufigkeit aus. So notierte Coenen[12] unter 1112 poliklinischen Geschwülsten 438 Angiome (= 39,3%). Nach Kornmann[32] machen die Hämangiome, auf Grund der von ihm bis zum Jahre 1910 aus der Literatur zusammengestellten Fälle, 7% der gutartigen Geschwülste aus. Merkwürdig ist dabei das Verhalten der beiden Geschlechter: Beim weiblichen Geschlecht werden die Hämangiome viel häufiger angetroffen, als beim männlichen. Wenn die diesbezüglichen Statistiken in der einschlägigen neuen Literatur auch gerade nicht sehr zahlreich sind, so wird dieser Umstand jedenfalls von den meisten älteren Autoren betont. Folgende Tabelle, die größere Statistiken aus der Literatur enthält, gibt uns darüber Aufschluß:

Tabelle 1.

Autor	Land	Jahr	Gesamtzahl der Fälle	Geschlecht weibl.	%	männl.	%
Gurlt	Deutschland	1880	194	115	59,2	79	40,9
Hansy	Deutschland	1893	93	57	61,3	36	37,7
Geßler	Deutschland	1898	221	158	68,3	63	28,6
Kramer	Schweiz	1904	147	105	71,4	42	28,6
Fitzwilliams	England	1911	700	525	65	175	35
Degrais	Frankreich	1925	500	317	63.4	183	36,6

Wie wir sehen, stimmen die Angaben der einzelnen Autoren bezüglich der überwiegenden Zahl von Angiompatienten weiblichen Geschlechts im großen ganzen überein, und zwar schwankt diese Zahl hier zwischen 59,2% und 71,4%. In der Zusammenstellung von

Gessler[22], wo es sich um 1098 Angiomfälle aus verschiedenen Kliniken handelte, fanden sich beinahe doppelt so viel weibliche als männliche Individuen. Dieses Ueberwiegen der behandelten weiblichen Fälle ist wohl zum Teil dadurch zu erklären, daß hier kosmetischen Fehlern mehr Beachtung geschenkt wird, insbesondere da die Hämangiome sehr häufig am Gesicht vorkommen. Diese Tatsache reicht aber zur Erklärung kaum aus. Unter 500 Angiomfällen, die Degrais[13] behandelte, war die Lokalisation 406 mal am Kopf, wobei es sich in 311 Fällen allerdings um weibliche Personen handelte.

Hinsichtlich der Beteiligung der verschiedenen Lebensalter ist zu bemerken, daß die Hämangiome sehr häufig bereits im frühen Kindesalter beobachtet werden.

Was das familiäre Auftreten bzw. die Vererbung der Hämangiome anbelangt, so sind in der Literatur nur ganz vereinzelte Fälle erwähnt, und das bisher mitgeteilte Material ist zu gering, um hier irgendwelche Schlüsse ziehen zu können. So fand Gessler[22] unter 221 Fällen nur zweimal Heredität (Vater bzw. Bruder hatten ein ähnliches Angiom). Kramer[34] fand immerhin unter 108 Fällen in 17 Fällen, also in etwa 16%, Heredität vor, und zwar so, daß bei sechs Patienten ein Elternteil, bei einem beide Eltern, bei einem der Vater und ein Bruder, und bei elf Patienten je eins der Geschwister ebenfalls befallen waren. Voigt[76] berichtete über zwei Schwestern, bei welchen sich die nahezu gleiche Lokalisation der Teleangiektasien an den Lippen, der Zunge und an der Wangenhaut zeigte, während auch eine weitere Schwester und der Vater Teleangiektasien hatten. Wir erwähnen hier auch den Fall von Siemens[65], wo das Auftreten tiefer kavernöser Angiome bei Vater und Sohn angetroffen wurde.. Über eine Anzahl von Familien, in denen Vererbung von Feuermälern nachgewiesen werden konnte, berichtet Meirowsky[44]. Das familiäre Auftreten ist aber bei kavernösen Gefäßmälern bisher so selten beobachtet worden, daß diese Frage offen bleiben muß.

Was die Aetiologie der Angiome betrifft, so hat diese Frage bis heute noch keine einheitliche Lösung gefunden. Die Mehrzahl der Autoren nimmt jedoch hier eine kongenitale Grundlage an. Dafür spricht auch die Tatsache, daß die Hämangiome häufig angeboren und bei der Geburt bereits feststellbar sind, ferner das gleichzeitige Vorhandensein von Hämangiomen und angeborenen Bildungsfehlern in einer ganzen Reihe von Fällen, ihr familiäres Vorkommen, sowie das nicht selten beobachtete Befallensein verschiedener Organe bei einem und demselben Individuum.

Es sind verschiedene Theorien entstanden, die die angeborene Prädisposition zu Gefäßerkrankungen zu klären versucht haben. Wegen des häufigen Sitzes der Hämangiome an Hals, Ohr, Mund und Nasenöffnung sowie den Augenlidern, also in der Gegend der fötalen Kiemenspalten, nahm Virchow[75] an, daß zwischen diesen embryonalen Vorgängen und den später gerade hier auftretenden

Blutgefäßgeschwülsten enge Beziehungen bestehen. Infolgedessen nannte er diese Geschwülste fissurale Angiome. Unna[74] hält diese Theorie für unbewiesen, weil der Nachweis von Naevis an den Kiemenspalten des Embryos noch nicht erbracht sei. Er stellte die Theorie von den intrauterinen Druckpunkten auf. Trendelenburg[73] glaubte, daß die Entwicklung der Hämangiome mit Entwicklungsstörungen des betreffenden Kiemenbogens im Zusammenhange steht. Andere Autoren (Lesser[77], O. Simon[66] u. a.) nahmen an, daß die Gefäßgeschwulst zu gewissen Nervengebieten in Beziehung stehe, und sprachen von neuropatischen Angiomen. Philippson[56] u. a. brachten die Entwicklung der Hämangiome zu den Voigtschen Linien in Beziehung. Ribbert[58, 59] führt alle Blutgefäßgeschwülste auf eine kongenitale Entwicklungsstörung in dem Sinne zurück, daß ein umschriebener Gefäßbezirk entweder von Haus aus ohne Zusammenhang mit der Umgebung selbständig wächst oder nachträglich diesen Zusammenhang verliert. Die Tatsache, daß bei vielen Angiompatienten anamnestisch bei der Entstehung der Geschwulst das Trauma eine auslösende Rolle spielt, gab auch Veranlassung, das letztere als ätiologischen Faktor anzunehmen. Die Literatur enthält auch mehrfache Hinweise auf die extrauterine Entstehung von Hämangiomen, wo Trauma als ursächliches bzw. auslösendes Moment in Betracht komme. Seinerzeit meinte Virchow[75], man hätte um so weniger Grund, dies zu bezweifeln, als auch Aneurysmen und Varizen aus ganz gleicher Ursache entstehen. Von den älteren Autoren, die auf das Verhältnis wzischen Trauma und Angiomen aufmerksam machten, sind Bell[75], Dupoytren[75]) (Angiom der Unterlippe nach Hufschlag gegen den Unterkiefer), Paget[33]) (Entstehung einer Gefäßschwulst aus einer Schußnarbe an einer früher gesunden Stelle der Haut) zu erwähnen. Von den neueren Autoren berichtet Kramer[34] über 3 Fälle, bei denen die Entstehung des Angioms angeblich auf ein Trauma zurückzuführen sei, und zwar handelt es sich dabei in 2 Fällen um Zangengeburten und in einem Fall um einen Stoß. Bei den beiden ersten Patienten wurde das Angiom 10 Wochen bzw. 3 Monate nach der Geburt wahrgenommen, in welcher Zeit die Entwicklung des Angioms vor sich gehen konnte. Tavares[72]) beobachtete ein kavernöses Angiom der Oberlippe, das nach einer Verletzung durch einen Holzsplitter zum ersten Male bemerkt wurde. Die Ansicht, daß ein Angiom durch Trauma allein nicht entstehen könne, es sei denn, daß eine angeborene Neigung dazu schon vorhanden sei, kann Lazzaro[39]) nicht teilen. Auf Grund seines Falles, wo bei einer 53 jährigen Frau ein Hämangiom der Zunge auf Läsion des Zungengewebes durch einen spitzen Zahn im Verlauf von 16 Jahren zurückgeführt wurde, glaubt er vielmehr, daß ein lang andauernder Reiz in einem bestimmten Gefäßbezirk Veränderungen hervorrufen kann, auf Grund deren durch neuerliches Trauma sich ein Hämangiom entwickelt.

Eine ganze Reihe von ähnlichen Mitteilungen in der alten und neuen Literatur spricht durchaus dafür, daß die traumatischen Einwirkungen das Wachstum der Hämangiome anregen können. Es wird aber allgemein angenommen, das sei nur als das Wachstum der Geschwulst fördernder oder auch auslösender, nicht aber als ursächlicher Faktor anzusehen.

In der Anamnese von Patienten mit Hämangiomen kommt immer wieder der Hinweis auf das „Versehen" während der Schwangerschaft als Ursache für das Leiden vor.

Aus der älteren Literatur ist der Fall von Manget[43] bekannt, den er im Jahre 1642 beobachtete. Es handelte sich um ein Kind von 6 Monaten, dessen Unterlippe faustgroß war und den merkwürdigen Anblick einer Hasenlunge gewährte. Die Form der Geschwulst führt Manget darauf zurück, daß die Mutter des Kindes während der Schwangerschaft auf ihr dringendes Verlangen eine Hasenlunge zu essen bekommen, was auf die Erzeugung der Krankheit des Kindes gewirkt habe.

In den Hämangiomfällen, die Kramer beobachtete, wurde von fünf Müttern ein Versehen beschuldigt, und auch in dem Fall von Oertel[51], den er kürzlich mitteilte, wurde die Entstehung des Zungenhämangioms vom Patienten auf ein „Versehen" der Mutter zurückgeführt, die vor der Geburt ihres Kindes eine Frau gesehen hatte, deren Zunge dunkelblau war und weit aus dem Munde getreten sei. Sie habe sich darüber so entsetzt und dieses Bild auch während der weiteren Schwangerschaft soviel vor Augen gehabt, daß sie annehmen müsse, dies sei die Ursache, daß ihr Sohn — der Patient — kleine, blaue Stellen auf der Zunge habe.

Wir haben diese Beispiele angeführt, da im Volksglauben diese Meinung über das „Versehen" sehr verbreitet ist. Eine wissenschaftliche Erklärung dafür gibt es nicht. In vielen Fällen ist die Unmöglichkeit eines Zusammenhanges nachzuweisen. Es sei hier nur erwähnt, daß Rolleder[61]) z. B. meint, es könne sich beim „Versehen" immerhin um eine Art psychischer Imprägnation handeln, die durch Vermittlung des Nervensystems organische Veränderungen am Fötus hervorzurufen imstande wäre. Kramer[34]) wirft die Frage auf, ob nicht durch Schwankungen in der Blutzirkulation, denen ein Schreck oder dergleichen zugrunde liegt, in den fötalen Gefäßen eventuell eine Veränderung des Blutdrucks und der Blutgeschwindigkeit und infolgedessen, nach der Annahme von Borst und Thoma[32], an dazu disponierten Stellen, also namentlich an den fötalen Spalten, die Angiombildung zustandekommen könne.

Wir haben schon oben erwähnt, daß von Hämangiomen am häufigsten die Haut befallen wird. Nächst der Haut kommt diese Geschwulst an den Schleimhäuten vor, wobei als die häufigsten und praktisch wichtigsten die Hämangiome der Mundschleimhaut zu verzeichnen sind. Unter diesen verdient das kavernöse Zungenhämangiom eine eingehende Besprechung, und zwar wegen seiner relativen Häufigkeit im Vergleich zu den anderen Angiomen des Mundes, in erster Linie aber wegen der besonderen klinischen Symptome.

Bevor wir nun das klinische Bild des Zungenhämangioms näher besprechen, lassen wir zunächst die Krankengeschichte eines von uns

kürzlich im Kinderspital der Universität Basel beobachteten Falles folgen:

Krankengeschichte:

Das Kind Lisa M., geb. am 4. September 1933, stammt von gesunden Eltern. Eine Schwester ist an Lungendrüsen gestorben, sonst noch zwei lebende Geschwister. Schon bei der Geburt hatte das Kind eine große Zunge, die auf der Unterseite eine sehr dicke Vene aufwies. Nach Angaben der Mutter konnte das Kind damals nicht saugen.

Als das Kind zehn Tage alt war, wurde es ins Kinderspital gebracht. Der Aufnahmebefund vom 14. 9. 1933 lautete:

Ein etwas blaß aussehender Säugling. Haut: o. B. Ernährungszustand gut. Kopf: o. B. Fontanelle 2/2. Nase: kein Schnupfen. Mund: Zunge groß, hat keinen Platz im Munde. Wenn man die Zunge anhebt, kommt an der unteren Fläche ein blaurotes, zystisches Gebilde hervor.

Rachen und Tonsillen: o. B.

Thorax: symmetrisch gebaut. Herz und Lungen: o. B.

Abdomen nicht gespannt.

Reflexe und Extremitäten: o. B.

15. 9. 33 Operation (Prof. Hagenbach): Exzision eines Teiles der Geschwulst. Eine Grenze gegen die Zungenwurzel konnte nicht gefunden werden. Starke Blutung. Anlegen einiger tiefgehender Nähte.

Der pathologische Befund vom 15. 9. 33 des exzidierten Teiles lautete:

Zwei stecknadelkopfgroße, graurote Gefäßteilchen. Das mikroskopische Bild zeigt ein typisches Hämangiom. Zwischen dem Bindegewebe unter der Schleimhaut finden sich zahlreiche Kapillaren, die z. T. auch eine starke Erweiterung zeigen und alle prall mit roten Blutkörperchen gefüllt sind. An einer Stelle finden sich zwischen den angiomatösen Erweiterungen auch quergestreifte Muskelfasern.

Diagnose: Kavernöses Hämangiom der Zunge.

30. 9. 33. Austritt.

2. 12. 1934: Wiedereintritt. Die Zunge ist seit der letzten Operation wieder gewachsen. Es treten Blutungen aus der Zunge auf.

Status praesens: Gesund aussehendes Mädchen.

Haut: Narben von eben durchgemachten Varicellen.

Muskeln: kräftig. Kopf: Fontanellen geschlossen.

Zähne: II-I/I II.
I/I

Zunge: Die Zunge wird beständig herausgestreckt, da sie zu groß für den Mund ist. An der Zungenspitze stecknadelkopf- bis kleinerbsengroße, heraustretende Wärzchen, die dicht von Zungenpapillen überzogen sind. Am Frenulum linguae und zu beiden Seiten befindet sich eine nußgroße Geschwulst, mit einzelnen Wärzchen überzogen, die zum Teil von einem weißen, derben Belag bedeckt sind. Konsistenz ziemlich hart, derb.

7. 12. 1934: Zweite Operation (Prof. Hagenbach): Aethernarkose. Der Tumor unter der Zunge wird exzidiert. Darauf folgt eine Knopfnaht, mit deren Hilfe man die zu lange Zunge möglichst verkürzt. Die Naht ist sehr schwer ausführbar, da im Narbengewebe der ersten Operation gearbeitet werden muß.

9. 12. 34: Reaktive Schwellung der Zunge.

16. 12. 1934: Die Zungenschwellung geht langsam zurück. Die Wärzchen werden nacheinander nekrotisch und fallen ab.

22. 12. 1934: Die Zunge ist dünner und kürzer geworden und an Umfang kleiner als vor der Operation. Operationsnarbe reizlos. Ein schwarzes nekrotisches Wärzchen ist noch nicht abgefallen. Allgemeinstatus o. B. Das Kind wird entlassen.

30. 1. 1935: Wiedereintritt.

Die Zunge ist seit der letzten Operation wesentlich kleiner geworden. Die Eltern bringen das Kind wieder zur Behandlung, da noch einige herausstehende Wärzchen an der Zunge vorhanden sind.

Befund: Die Zunge ist im ganzen noch etwas groß, sie hat aber jetzt Platz im Munde. Zungenrücken kaum belegt. Auf der Oberseite der Zunge sind keine Warzen mehr. Auf der Unterseite sieht man die gut verheilte Operationsnarbe und kleinerbsengroße Wärzchen.

Urin: Alb. +. Im Sediment spärlich einige Leukocyten und viele granulierte Zylinder.

2. 2. 1935: Operation (Prof. Hagenbach): Pantopon + Chloroform. Wegen der leichten Nephritis wird auf eine Avertinnarkose verzichtet.

Es werden alle kleinen Wärzchen mit dem Galvanokauter abgebrannt.

4. 2. 1935: Zunge wieder etwas abgeschwollen, Urin o. B.

6. 2. 1935: Entlassung. Die Schwellung der Zunge ist im Rückgang begriffen. Die einzelnen kauterisierten Stellen sind noch weißlich belegt.

19. 9. 1935: Wiedereintritt. Die Zunge ist seit einigen Tagen wieder dicker geworden, und unter der Zunge blutet es leicht. Das Kind will nicht mehr recht essen und trinken.

Status praesens: Blasses, sehr mageres Mädchen, sonst Organe o. B. Die Zunge ist recht dick, hängt wieder zum Munde heraus, jedoch ist sie viel weniger dick als beim Beginn der Behandlung. Unter der Zunge, neben dem Frenulum, sind wieder neue Erhebungen vorhanden, aus denen es häufig blutet.

20. 9. 1935: Kauterisation einiger Wärzchen in Chloroformnarkose.

22. 9. 1935: Die Zunge ist nur wenig ödematös geworden. Das Kind spricht und ist munter.

23. 9. 1935: Wiederum Kauterisation in Chloroform, diesmal etwas ausgiebiger. Die Zunge schwillt ein wenig an. Sonst gutes Allgemeinbefinden.

3. 10. 1935: Morgens hohes Fieber (39,5°). Durchfall. Rachen, Tonsillen gerötet. Keine Beläge. Eisblase. Aspirin.

7. 10. 1935: Afebril, kein Husten mehr. Rachen o. B. Die Zunge ist, wenn sie im Munde behalten wird, z. B. nachts, am nächsten Morgen deutlich kleiner und weniger heraustretend.

11. 10. 1935: Entlassung.

In letzter Zeit ist die Zunge deutlich etwas kleiner geworden. Es sind sublinguale Zungenbändchengeschwüre vorhanden.

4. 11. 1935: Wiedereintritt.

Die Mutter sagt: die Zunge sei wieder größer, das Kind beiße in letzter Zeit, speziell auch nachts im Schlaf, mehr darauf herum.

Aufnahmebefund: Ein blasses, abgemagertes Kind. Streckt die Zunge heraus, die nach Aufforderung ganz hineingetan wird, aber sofort wieder herausfällt (siehe Abbildungen).

Kopf: beweglich. Nase: seröses Sekret.

Mund: stets geöffnet.

Zunge: groß, lang, plump, zeigt an den Rändern unten einige geschwollene weiße Wärzchen und die alten Narben. Zungenbändchengeschwüre, sonst o. B. Keine Sprach- und Schluckstörung.

Das Kind erhielt einen in zwei Teile zerlegbaren Gipsverband, der mittels einer Binde seitlich am Kopfe gehalten wird und das Herauskommen der Zunge verhindert. Sobald der Verband entfernt wird, kommt die Zunge aus dem Munde heraus (Abbildung).

22. 11. 1935: Austritt. Gebessert: in ambulante Behandlung.

Der Verband hat zur Folge, daß die Zunge nun im Munde gehalten wird. Geschieht dies, so nimmt sie normale Größe an, und die „Wärz-

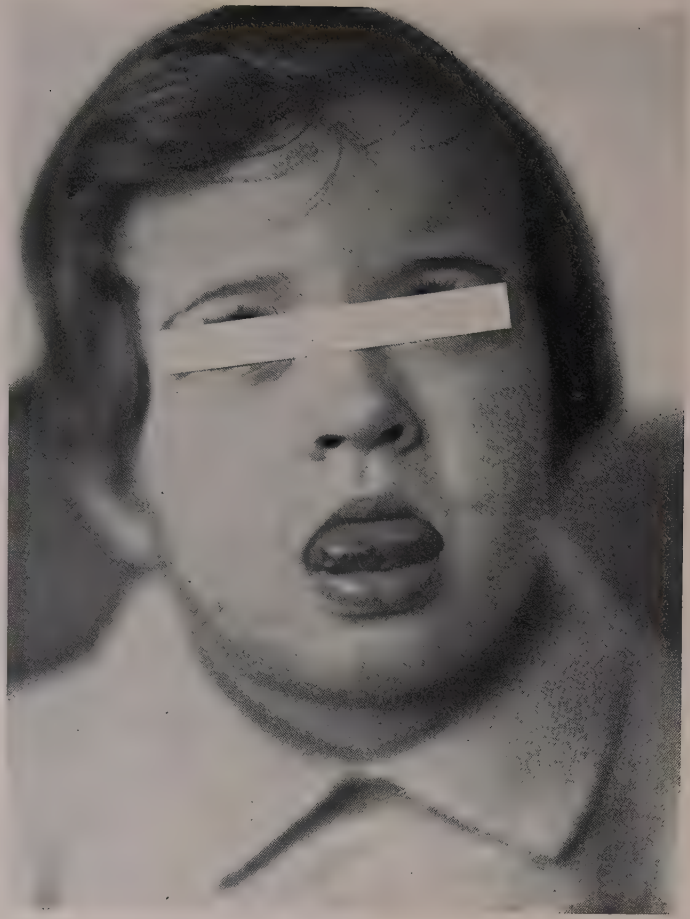

Abb. 1

Abb. 2

chen“ bleiben weg. Sobald aber die Zunge herausgestreckt und durch die Zähne geklemmt wird, so schwillt sie an, und die „Wärzchen“ treten auf. Bleibt die Zunge wieder im Munde, so werden die „Wärzchen“ nekrotisch und fallen ab.

Epikrise:

Es handelt sich also in unserem Falle um ein sehr früh aufgetretenes Kavernom der Zunge, das der Behandlung Schwierigkeit machte. Sie bestand zunächst darin, daß die Geschwulst auf der Unterseite der Zunge saß, ferner daß sie sich in den Zungenkörper hinein fortsetzte, wie schon die histologische Untersuchung der ersten Exzision ergab.

Diese Umstände machten eine primäre, glatte Totalextirpation unmöglich. Es mußte darauf verzichtet werden, um die Zungenfunktion durch Entfernen zu großer Partien des Zungengrundes nicht zu schädigen. So konnte die Verödung des Hämangioms nur schrittweise vorgenommen werden.

In dieser Absicht wurden schon bei der ersten Operation tiefgreifende Zwirnknopfnähte in die Wurzel der Geschwulst gelegt.

Der Erfolg war nur vorübergehend. Nach etwas über einem Jahre fand sich ein Recidiv an der alten Stelle, und die Zunge hatte eine solche Größe erreicht, daß sie nicht mehr im Munde gehalten werden konnte. Doch hatte man den Eindruck, daß dies nicht nur von der Größe der Zunge abhing, sondern wenigstens teilweise davon, daß die Zunge durch Exzision an ihrer Unterfläche die normale Fesselung verloren hatte.

Bei dem zweiten Spitalaufenthalte trat nun eine Erscheinung zu Tage, welche uns in der Folge bis auf den heutigen Tag hauptsächlich beschäftigen sollte. Es war das Auftreten von kleinen stecknadelkopf- bis erbsengroßen über die ganze Zungenoberfläche disseminierten vorspringenden Hämangiomen, welche in der Krankengeschichte als „Wärzchen“ bezeichnet sind, weil sie ein warzenartiges Aussehen hatten. Sie fanden sich namentlich am Rande der vorderen Zungenhälfte.

Die zweite Operation wurde dann etwas rücksichtsloser ausgeführt. Durch die Naht des entstandenen Defektes wurde die Zunge gerafft, damit sie in die Mundhöhle zu liegen kam. An den kleinen Hämangiomen wurde zunächst nichts gemacht. Bald nach der Operation zeigte es sich, daß sie nekrotisch wurden und abfielen.

Wir glaubten nun, daraus schließen zu dürfen, daß es sich bei den sogen. Wärzchen um Ausläufer des Haupttumors gehandelt habe, denen nach ihrer Ausrottung die Existenzfähigkeit genommen sei. Wohl blieb der Haupttumor seit der zweiten Operation weg, die „Wärzchen“ traten aber bis heute wieder auf.

Schon kaum 2 Monate nach der Nekrotisierung waren wieder neue vorhanden. Die Zunge hatte eine gute Gestalt angenommen und wurde im Munde gehalten. Wir konnten uns deshalb auf die Kauterisation der ganz oberflächlich sitzenden kleinen Geschwülstchen beschränken.

Fast 8 Monate blieb der Zustand dann sehr befriedigend. Das Kind war stets in Beobachtung. Plötzlich, ohne ersichtlichen Grund, war die Zunge wieder dick, wurde herausgestreckt und war dicht besät mit zum Teil blutenden kleinen Hämangiomen. Wir wagten wegen der großen Zahl die Kauterisation in einer Behandlung nicht, sondern entfernten sie in zwei aufeinander folgenden Sitzungen. Die Zunge wurde wieder gut.

Kurz nach einer Kontrolle, bei der alles in schönster Ordnung befunden wurde, brachte die Mutter das Kind wieder mit dicker, hervorstehender Zunge, welche über und über mit blutenden kleinen Hämangiomen bedeckt war.

Nun war aber auffallend, daß die Schwellung der Zunge sowohl als die Aussaat der Angiome nur die vordere Hälfte der Zunge betraf. Schwellung und Aussaat mußten also eine gemeinsame Ursache haben.

Die Beobachtung ergab nun, daß dem Kinde das Herausstrecken der Zunge zur Gewohnheit geworden war. Dabei wurde sie zwischen Ober- und Unterkiefer eingeklemmt. Durch die Stauung entstand begreiflicherweise die Schwellung, und offenbar bewirkte sie auch das Aufsprossen der Hämangiome.

Ein weiterer Spitalaufenthalt diente nun dazu, ein Mittel zu finden, das Heraustreten und Einklemmen der Zunge dem Kinde abzugewöhnen. . Ein gewöhnlicher Verband mit einer Idealbinde genügte nicht. Der Assistent des Herrn Prof. Hagenbach kam dann auf die Idee, einen festeren Halt dadurch zu erreichen, daß er einen Kinn und Scheitel umfassenden Gipsring anfertigte, welcher in zwei Hälften geteilt umgelegt und mit einer Binde befestigt wurde.

In der Regel tut dieser Verband seinen Dienst ausgezeichnet. Solange er liegt, bleibt die Zunge im Munde, und die „Wärzchen" bleiben weg.

Nun kam es aber schon vor, daß die Mutter gezwungen war, nachts den Verband abzunehmen, weil die Nasenatmung behindert war. Dabei kam es wieder zur Schwellung und zum Aufsprießen der Hämangiome. Das Interessante ist nun, daß nach Zurückgehen der Schwellung die „Wärzchen" nekrotisieren und abfallen. Ein Beweis, daß das Wiederauftreten der kleinen Hämangiome durch die Stauung bedingt ist.

Dafür spricht auch der Umstand, daß nun die Störung immer seltener wird. Die Zunge wird nun fast beständig im Munde gehalten. Das Kind spricht seinem Alter entsprechend sehr gut.

Das Besondere an unserem Falle ist, daß trotz Ausrottung des Haupttumors eine Disposition zur Bildung immer neuer Hämangiome besteht, welche durch den mechanischen Reiz der Gefäßstauung manifest wird. Die hierauf entstandenen Geschwülstchen bestehen aber nur solange die Stauung anhält.

Der Behandlung waren deshalb 2 Aufgaben gestellt: Erstens, die Ausrottung des Haupttumors auf der Unterseite der Zunge am

Zungengrund, und zweitens, die Verhütung des Auftretens der Aussaat kleiner multipler Geschwülstchen auf der Zungenoberfläche.

Die erste Aufgabe wurde gelöst durch Anlegen tiefgreifender Nähte in der Geschwulstbasis, obschon eine radikale Entfernung nicht möglich war. Die zweite Forderung wurde sozusagen auf orthopädischem Wege erfüllt durch Anlegen eines Verbandes, welcher das Herausstrecken der Zunge verhütete.

Sehen wir uns nun in der Literatur um nach Vorkommen, Verlauf und Therapie der Zungenhämangiome im Speziellen.

Die Größe der hier zur Beobachtung gelangenden Geschwülste ist ziemlich variabel. Sie können hanfkorngroß sein, nicht selten aber das Mehrfache des Zungenvolumens erreichen, so daß in extremen Fällen ein vollständiges Schließen des Mundes unmöglich ist. Auch in unserem Falle war die Zunge bei dem Aufnahmebefund so groß, daß sie im Munde keinen Platz hatte. Beim Anheben der Zunge trat an ihrer unteren Fläche ein blaurotes, zystisches Gebilde hervor. Morelli[47]) berichtete über mehrere hanfkorngroße Angiome, Morestin[48]), Sendler[64]) u. a. über eine baumnußgroße Geschwulst. Riehl[60]) fand bei seinem Patienten einen hühnereigroßen Tumor vor, und G. Fischer[20]) beobachtete eine Veränderung der Zunge derart, daß der Zungenrücken den harten Gaumen fast berührte. In manchen Fällen kann die Zunge auch gewaltig vergrößert sein, sogar bis auf das zwei-, drei-, ja vierfache ihres Volumens, wie z. B. in den Fällen von Gleich[23]), Sonntag[68]), Germain[5]). Über eine faustgroße Zunge berichteten Landerer[38]) bzw. Baumgarter[5]). Im Falle von Derbandicker[15]) fand die Zunge kaum Platz im Munde. In den Fällen, die in der letzten Zeit Örtel[51]), Petrow[55]) und neuerdings Orator[52]) mitteilten, war das Zungenhämangiom so umfangreich, daß der Mundschluß kaum möglich war, entsprechend unserem Falle.

Übereinstimmend mit der gegenwärtig herrschenden Anschauung darf, wie bereits oben erwähnt, angenommen werden, daß Hämangiome in den meisten Fällen angeborene Tumoren sind. Auch in unserem Falle war das Zungenhämangiom angeboren. Jedoch sind Fälle, wo solche Geschwülste schon zur Zeit der Geburt riesige Dimensionen aufweisen, sehr selten. Bei der Mehrzahl der in der Literatur mitgeteilten Fälle nahm die Zunge erst im Laufe der späteren Jahre an Größe zu. Auch wird die Diagnose meist erst später gestellt, während bei der Geburt nur ein kleiner teleangiektatischer Fleck an der Zunge vorhanden ist, oder die Affektion ist dermaßen minimal, daß sie von den Eltern bzw. dem Pflegepersonal garnicht bemerkt, oft nicht beachtet wird. Unter elf in den letzten 12 Jahren veröffentlichten Fällen konnten wir, wie aus der Tabelle 2 zu ersehen ist, nur zwei Mitteilungen vorfinden, wo das Zungenhämangiom bei der Geburt, ähnlich wie in unserem Fall, bereits mehr oder weniger entwickelt war, und zwar in den Fällen von Baumgartner[5]) (1925) und Orator[52]) (1935).

Tabelle 2.

Autor	Alter d. Pat	Geschl.	Zeitpunkt des Beginns des Wachstums des Hämangioms	Bemerkungen
Heymann (1923)	52 J.	weibl.	Im Klimakterium	Seit der Kindheit ein kleiner Blutschwamm der Zunge; ob bei Geburt schon vorhanden gewesen, läßt sich nicht feststellen.
Baumgartner (1925)	69 J.	weibl.	Im 18. Lebensjahr plötzliches Wachstum	Im Alter von 2 Wochen eine blaue Färbung und Anschwellung der Zunge.
Mgebroff (1925)	12 J.	weibl.	Im Alter von 7 Monaten	Im Alter von 7 Monaten war das vordere Zungenviertel von einigen Hämangiomen bedeckt.
Edwards (1929)	10 J.	weibl.	Im 10. Lebensjahr plötzliches Wachstum	mehrere kleine Flecke auf dem Zungenrücken.
Derbandiker (1929)	16 J.	weibl.	Im 8. Lebensjahr	Beginn der Erkrankung im Alter von 3 Jahren.
Oertel (1929)	62 J.	männl	Im 13. Lebensjahr	Kleine blaue Flecke auf der Zunge gleich nach der Geburt. Bis zum 8. Lebensjahr nie etwas gespürt.
Herzog (1930)	21 J.	männl	Seit dem 18. Lebensjahr zunehmende Vergrößerung der Zunge	Blaue Flecke auf der Zunge seit der Kindheit.
Lazzaro (1931)	53 J.	weibl.	Im 16. Lebensjahr	Beginn des Wachstums der zuerst hanfkorngroßen Knötchen im 51. Lebensjahr.
Kosaka (1934)	43 J.	männl	Im 10. Lebensjahr	Im Verlauf von 30 Jahren ganz langsame Entwicklung und unerhebliche Größenzunahme des Zungentumors.
Petrow (1934)	41 J.	männl	Im 16. Lebensjahr	Von Kindheit an ein blauer Fleck am Zungenrücken.
Orator (1935)	18 J.	weibl.	Seit der Kindheit dauernd gewachsen.	Seit der Geburt Hämangiom der rechten Zungenhälfte.

Das Kavernom entwickelt sich sehr oft aus einem angeborenen Angioma simplex. In der Mehrzahl der Fälle ist das Wachstum ein fortschreitendes und sehr langsames. Nur selten beobachtet man hier ein rasches Wachtstum. Oft wächst das Hämangiom erst in den späteren Jahren, in der Pubertät, im Klimakterium, nicht selten aber auch erst im hohen Alter ohne jede Ursache.

Wie aus der Zusammenstellung in Tabelle 2 zu ersehen ist, handelte es sich in der Mehrzahl der hier erwähnten Fälle von Zungen-

hämangiomen um weibliche Personen, was auch mit den von uns bereits im allgemeinen Teil angeführten diesbezüglichen Statistiken verschiedener Autoren übereinstimmt. Auch in unserem Falle handelt es sich um ein Mädchen.

Es ist klar, daß mit den wachsenden Dimensionen der Zungengeschwulst auch die Beschwerden immer erheblicher werden. Das klinische Krankheitsbild ist hier ganz besonders ausgeprägt und bietet eine Reihe charakteristischer Symptome. Bevor wir diese näher besprechen, lassen wir in der folgenden Tabelle 3 eine kurze Beschreibung der Fälle von Zungenhämangiomen aus der Literatur der letzten 20 Jahre folgen: (Siehe Tabelle 3, Anhang).

Beim Betrachten der Krankengeschichten der in der Literatur mitgeteilten Zungenhämangiom-Fälle ist festzustellen, daß viele von diesen Patienten bemerkenswerte Symptome darbieten. Namentlich ist das klinische Krankheitsbild bei großer Ausdehnung der Geschwulst ausgeprägt. Sehr oft, wenn auch nicht in allen Fällen vorhanden, sind die funktionellen Störungen: ständiger Speichelfluß, Behinderung der Nahrungsaufnahme, Erschwerung des Kauens und Schlingens, so daß der Ernährungszustand leidet, ferner Sprachschwierigkeiten, Atembeschwerden, in erster Linie aber Entstellung, sind charakteristisch für den qualvollen Zustand dieser Patienten. Die kosmetischen Störungen können beträchtlich sein. Das Aussehen dieser Patienten ist ein sehr auffallendes und nicht selten ein widerwärtiges. Die Zähne werden infolge der Mitbeteiligung des Zahnfleisches locker, oder sie fallen aus. Dadurch werden weitere funktionelle und kosmetische Störungen verursacht. Die Form der Zunge kann bei dieser Affektion bis zur Unförmigkeit verändert werden. Besonders typisch ist die in vielen Fällen vorhandene Volumveränderlichkeit der letzteren: ihre Entleerung bei erhobenem Kopf und speziell bei Elevation, Abklemmen oder Ausstreichen der Zunge, Füllung und Tiefdunkelblauwerden bei Kopftieflagerung bzw. Vorziehen der Zunge.

Es können auch sekundäre Veränderungen im Unterkiefer eintreten: die vergrößerte Zunge kann die Zähne samt dem Alveolarfortsatz verdrängen, der Unterkieferkörper wird durch den Zungendruck verlängert, der Bogen spitz vorgetrieben, und durch das Bemühen, möglichst lange den Mund zu schließen, durch den Muskelzug aktiv vorgeschoben, und dadurch tritt der Gelenkkopf in Luxations- bzw. Subluxationsstellung.

Wenn die Hämangiome auch als gutartige Geschwülste zu bezeichnen sind, so werden speziell die Zungenhämangiome erst durch ihre Ausdehnung und die durch sie verursachten Störungen lästig und unter Umständen auch lebensgefährlich. In erster Linie besteht hier die Gefahr der Blutung, die infolge der dünnen und zarten Bedeckung dieser Geschwülste sehr leicht zustande kommt, insbesondere bei ihrem fortschreitenden Wachstum. Spontane Ruptur des Tumors oder ein Trauma, z. B. durch Zähne, Beißen usw., kann hier zu ernsten Komplikationen führen. Diese Blutungen

können mitunter sehr ausgiebig werden, wie z. B. in einem kürzlich von Petrow[55]) mitgeteilten Falle, wo der 37jährigen Frau mit einem sehr großen Hämangiom der Zunge wegen sehr lästiger Blutungen aus der letzteren ärztlicherseits die Amputation der Zunge vorgeschlagen wurde.

Im Anschluß an Verletzungen können Infektionen entstehen, welche zur Entzündung, Eiterung, sogar Sepsis führen können. Durch Ulzeration mit anschließender Entzündung kann es unter Umständen durch die Thrombose zur Verödung der Bluträume beim kavernösen Hämangiom kommen, und so die Spontanheilung der ganzen Geschwulst oder einzelner Teile herbeigeführt werden, was jedoch nur selten vorkommt.

Die Diagnose macht gewöhnlich beim Zungenhämangiom keine Schwierigkeiten. Die wichtigsten Anhaltspunkte dabei sind: typische Farbe der Zunge, ihre Volumveränderung (Komprimierbarkeit und Turgeszenz), Entleerung auf Druck, das Verhalten des Tumors bei Körperanstrengungen, vor allem aber die mikroskopische Untersuchung der exzidierten Teile. Die Hämangiome der Zunge kommen solitär oder multipel vor. Wie aus der Tabelle 3 zu ersehen ist, zeigen sie eine Vorliebe für den vorderen Teil der Zunge bzw. ihre Ränder; die ausgedehnten Tumoren breiten sich bei ihrem Wachstum oft mehr nach der Mitte des Zungenrückens zu aus. In unserem Falle saß die Geschwulst auf der unteren Zungenfläche. Die tiefen kavernösen Hämangiome nehmen oft die ganze Zunge und ihre Umgebung ein.

Differentialdiagnostisch kommen hier gefäßreiche Tumoren in Betracht, die eine weiche, den Hämangiomen ähnliche Konsistenz haben, wie Fibrome, Lipome, Sarkome, Melanosarkome, Myosarkome, Polypen usw.

Die Prognose der Hämangiome ist im allgemeinen als günstig zu bezeichnen. Bei Zungenhämangiomen namentlich muß man natürlich in erster Linie wegen ihrer Lokalisation, die zu Verletzungen disponiert (Zähne, Biß), an die Gefahr der Blutung und Infektion denken. Vor allem darf hier aber die Neigung der Zungenhämangiome zum fortschreitenden Wachstum nicht außer Acht gelassen werden. Wie wir oben gesehen haben (Tabelle 3), gehen sie nicht selten von einem bei der Geburt vorhandenen kleinen Fleck aus, um später, häufig zur Zeit der Pubertät, Gravidität oder im Klimakterium, auch im vorgeschrittenen Alter, ständig an Größe zuzunehmen. Dabei erfolgt das Wachstum ganz verschieden, rasch oder langsam, in Schüben mit mehr oder weniger langen Zwischenräumen. Die Ausbreitung der Zungenhämangiome kann dabei auch in die benachbarten Bezirke vor sich gehen, so daß ein großer Teil der Mundschleimhaut befallen sein kann: neben der Zunge auch Wangenschleimhaut, Lippen, Zahnfleisch, sowie Zäpfchen, Gaumen, Tonsillen, Rachen. Ein ähnliches Aufschießen von secundären Angiomen wie in unserem Falle,

konnte in den Fällen der Literatur nicht gefunden werden.

In manchen Fällen verursachen die Zungenhämangiome ihren Trägern keine subjektiven Beschwerden. Kürzlich berichtete Kosaka[33] über einen solchen Fall, wobei der 43jährige Mann eine zeigefingerspitzengroße Geschwulst an der Zunge hatte und wegen der Beschwerdelosigkeit auf jede Behandlung verzichtete. Wenn es auch eine Reihe solcher Fälle geben mag, bei denen eine Therapie gerade zur Zeit der Entdeckung der Affektion wegen der geringen Beschwerden nicht als unbedingt notwendig erscheint, so rechtfertigt die Gefahr der Komplikationen, wie Blutungen bzw. Infektion, in erster Linie aber des erfahrungsgemäß in jedem Lebensalter einsetzenden plötzlichen Wachstums, oft bis zu wahren Monstrositäten, die möglichst frühzeitige Therapie. Ein spontanes Schwinden der Geschwulst nach der Geburt wird niemals beobachtet (Degrais[18]). Die Mehrzahl der Stimmen ist für die frühe, bereits im Kindesalter einsetzende Behandlung, da die Angiome der Erwachsenen erfahrungsgemäß therapeutisch auch ein weniger günstiges Objekt darstellen. Insbesondere gilt dies für die Zungenhämangiome. Als Beispiel greifen wir aus der Literatur den von Oertel[51] mitgeteilten Fall heraus, wo ein ausgedehntes Zungenhämangiom erst im Laufe der Jahre aus einem kleinen Fleck an der Zunge sich entwickelte und hochgradige Beschwerden verursachte.

Interessant ist auch die Möglichkeit der Selbstheilung der Hämangiome. Slavik[67] weiß von einigen Fällen, wenn auch nicht der Zunge, so doch der Oberlippe und des Gesichts zu berichten, die nach der Ulzeration und Abfall der Borken unter Narbenbildung verheilten. Schreus[63] konnte einen Fall mitteilen, wo das riesige Hämangioma durch einen im dritten Lebensjahre aufgetretenen, von verschiedenen Stellen ausgedehnten, im Verlauf von drei Monaten über das Hämangion fortwandernden, wenig sezernierenden Ulcus mit zarter, blasser Narbe zur Abheilung kam. Auch Fabry[77] weist auf die Spontanheilung beim Angiokavernom hin. Dies kommt in denjenigen Fällen vor, wo Keime in die noch unverletzte Haut eindringen und zunächst eine Vereiterung des Kavernoms veranlassen. Allerdings ist diese Spontanheilung ein seltener Vorgang, auf den man sich nicht verlassen darf.

Mit Recht bemerkt Petrow[55], daß die Zungenhämangiome in ihrer Form und Größe so mannigfaltig sind, daß man an eine einheitliche Behandlungsmethode für alle ihre Formverschiedenheiten kaum denken könne. Bei größeren kavernösen Hämangiomen ist die Behandlung jedenfalls wesentlich schwieriger, als bei kleineren Geschwülsten dieser Art.

Die Zahl der angegebenen Behandlungsmethoden ist groß. In vielen Fällen erscheint es auch angebracht, einige Methoden zu kombinieren, um einen befriedigenden Erfolg zu erzielen, wie es auch in unserem Falle geschah.

Wir können hier drei Hauptgruppen von Behandlungsmethoden aufstellen: 1. Chirurgische, 2. chemische und 3. physikalische.

Was die chirurgische Methode betrifft, so kommt hier die operative Entfernung sowie die Gefäßligatur in Betracht. Brünning[8] empfiehlt immer, wenn irgend möglich, die radikale Exstirpation der Geschwulst. Ganz besonders gilt dies für die noch umschriebenen Angiome der Säuglinge und kleinen Kinder und zwar wegen der oben schon erwähnten Wachstumstendenz dieser Geschwülste. Für die Hämangiome der Zunge wird die Keilexzision empfohlen. Über gute Erfolge mit operativer Entfernung des Zungenhämangioms berichten Meerwein[69], Morestin[48], Sendler[64], Sonntag[68], neuerdings Petrow[55], Orator[52], Lazzaro[39] u. a. Die Hauptgefahr der Exstirpation ist die Blutung. Infolgedessen ist man gezwungen, im Gesunden zu umschneiden. Wegen dieser Blutungsgefahr kann die Operation aber auch recht schwierig sein. So erlebte Fischer[20] Exitus durch Verblutung beim Exstirpationsversuch. Zwecks Blutstillung empfahl Payr[58] das Anlegen einer Darmklemme und Absteppnaht nach der Keilexzision. Ferner wurde bei Exstirpation größerer Zungenangiome die Unterbindung einer oder beider A. linguales, ja sogar der A. carotis ext. unternommen. Diese Arterienunterbindung hatte aber nur einen unvollkommenen und, wie Sonntag[68] bemerkt, vorübergehenden Erfolg.

Auch die doppelseitige Ligatur der Arteria lingualis beseitigt keineswegs die Gefahr der Nachblutung aus der Zunge, insbesondere wenn blutreiche Geschwülste vorhanden sind. So teilt Stich[70] folgenden instruktiven Fall mit:

Bei dem zwölfjährigen Mädchen mit Hämangiom der linken Zungenseite wurden die beiden A. linguales an typischer Stelle unterbunden. Dann wurde das Hämangiom exzidiert. Es blutete zunächst so gut wie gar nicht. Zu legierende Gefäße waren nicht sichtbar, und die Wundränder wurden deshalb sofort durch tiefgreifende Katgutnähte vereinigt. Da die Zunge noch merklich zwischen den Zahnreihen vorragte, wurde sie an der Spitze keilförmig reseziert. Am Abend nach der Operation kam es zu einer leichten Blutung aus der Zunge, die sich am folgenden Tage wiederholte. Am dritten Tage erfolgte eine starke arterielle Blutung. Die Naht wurde sofort wieder geöffnet, wobei sich zeigte, daß die Hauptblutung hinten vom Ende der Naht aus dem Zungengrunde herkam. Durch Umstechung sowie Einlegen eines Tampons und Knüpfen von Haltefäden unter dem Tampon ließ sich die Blutung schließlich stillen. In den folgenden Tagen kam es zu einer Nekrose im Bereich der linken Zungenspitze, die sich einige Tage später spontan abstieß. Kein Auftreten einer neuen Blutung.

Eine eigene operative Methode, bei der die Arterienunterbindung eine Rolle spielt, empfahl (1934) der russische Chirurg Petrow[55] auf Grund seiner Erfahrungen bei großen Zungenangiomen. Wegen der Einfachheit der Methode und der kosmetisch befriedigenden Resultate, die er hiermit erzielte, wollen wir diese Methode etwas ausführlicher besprechen. Er unternimmt zuerst die Unterbindung

der Zungenarterie bzw. Art. carotis externa. Dann werden einfache Knopfnähte aus fester Seide angelegt und zwar in Querrichtung zur Längsachse der Geschwulst, etwa zwei Zentimeter voneinander entfernt und einander parallel bis zu sieben bis acht Nähten. Diese durchstechen die Zunge in ihrer Mittellinie, in ihrem Septum und werden über dem freien Rande der Geschwulst fest zugezogen, sodaß eine Art Capitonage des Angioms erreicht wird. Wie Petrow versichert, tritt die Verkleinerung der Geschwulst gleich nach der Nahtknüpfung ein. Diese Operation, die in Lokalanästhesie ausgeführt wird, führt nach den Erfahrungen Petrows zu dauernder Geschwulstverödung. Die Abstoßung der nekrotischen Teile erfolgt bereits am Ende der ersten Woche und die Regeneration nach fünf bis sechs Wochen. Von fünf Fällen, die Petrow operierte, wurde bei vier Erwachsenen ein voller Erfolg erzielt. Die operierte Zungenhälfte war etwas atrophisch, aber gut geformt, beweglich und erschien allen ihren Funktionen vollständig gewachsen. Das erreichte Resultat blieb in Petrows Fällen mehrere Jahre unverändert. Eine Reihe von Abbildungen, die der Arbeit von Petrow beigefügt sind, zeigt die mit seinem Verfahren erzielten schönen kosmetischen Erfolge.

Inwieweit dieses Verfahren in der Therapie der Zungenangiome sich einbürgern wird, ist abzuwarten, da seine Nachprüfung durch andere Chirurgen noch fehlt. In der neuen Literatur liegt nur eine kürzlich von Orator[52] gemachte Mitteilung vor, der das Verfahren von Petrow in einem Falle von ausgedehntem Zungenhämangiom anwandte. Es handelte sich um ein achtzehnjähriges Mädchen, bei dem über die ganze rechte Zungenseite bis zum Zungengrunde, der Mundboden und über die Hälfte der Wange und Unterlippe ein Hämangiom ausgebreitet war. Wiederholte Versuche mit Kohlensäureschneevereisung blieben erfolglos. Nach dem Vorgehen von Petrow wurde, nach Unterbindung der zugehörigen A. carotis externa, schrittweise von der Zungenspitze beginnend, langsam gegen den Zungengrund vordringend, mit etwa 18 festen Zwirnligaturen das Zungenhämangiom abgesteppt. In den folgenden Tagen stellte sich eine mächtige reaktive Schwellung ein. Es kam aber zu keiner vollkommenen Gangrän des Hämangioms. Infolgedessen wurden in späterer Sitzung zunächst mehrfache Injektionen mit 66proz. Traubenzucker vorgenommen und in einer dritten Sitzung schließlich mit dem elektrischen Messer die Tumormassen radikal entfernt.

Eine der Petrowschen analoge Überlegung lag auch unserer Behandlung des Haupttumors zugrunde.

Es sind Fälle von Zungenhämangiomen bekannt, wo es nach operativer Entfernung zu Rezidiven von Hämangiomen kam. In der Mehrzahl dieser Fälle handelt es sich dabei sicher um das Fortwuchern, von nach der Operation noch etwa zurückgebliebenen Geweberesten.

Was nun die Methoden anbelangt, die eine allmähliche Verkleinerung der Zunge erreichen, ohne wesentliche Blutungsgefahr herbeizuführen, so sind von den sogen. chemischen Methoden folgende empfohlen worden:

Payr[68] hat seinerzeit (1904) die Spickung der kavernösen Geschwulst mit sterilen Magnesiumpfeilen empfohlen und hat damit gute Erfolge, oft auch als Vorbehandlung mit nachfolgender chirurgischer Behandlung, erzielt. Dieses Verfahren, das auch durch andere Chirurgen vielfach Anwendung fand, hat sowohl mechanische als auch chemische Wirkung. Das Magnesium wird bei Anwesenheit von Wasser durch Aufnahme von Sauerstoff und CO_2 in lösliches Magnesiumcarbonat übergeführt und ruft in diesem Zustand einen Gewebsreiz mit Blutgerinnung hervor. Die Magnesiumpfeile — als Fremdkörper — führen zu einer reaktiven Entzündung und dadurch sekundär zur Verödung des umgebenden Kavernomgewebes. Sonntag[68] rät aber bei Anwendung dieser Methode an der Schleimhaut, vor allem mit Rücksicht auf die Infektionsgefahr, zur Vorsicht.

Von anderen chemischen Methoden, die bei kavernösen Hämangiomen der Zunge in Frage kommen, sind noch die Alkoholinjektionen zu nennen. Damit werden Entzündungsherde mit späterer Bindegewebsbildung erzielt. Diese Methode ist 1916 durch Strohmeyer[71] wesentlich verbessert worden. Während das Hämangiom blutleer gemacht ist, wird 70—90prozentiger Alkohol langsam injiziert. Strohmeyer weist darauf hin, daß bei den Angiomen der Mundhöhle dieses Verfahren bei Kindern mit größter Vorsicht angewandt werden muß wegen der bisweilen starken reaktiven Entzündung und der — oft nur vorübergehenden — bedeutenden Volumenzunahme der Geschwulst. Es wurde über gute Erfolge mit Alkoholinjektionen beim Zungenangiom berichtet. Daß aber auch dieses Verfahren nicht ganz belanglos für den Patienten ist, illustriert uns die folgende Mitteilung von Oertel[51].

Es handelte sich um einen 62jährigen Mann mit einem mächtigen Zungenhämangiom, bei dem die Zunge in etwa zwei Zentimeter Länge aus dem Munde herausragte. Der Patient erhielt in die Zunge 9 Injektionen von 70-prozentigem Alkohol, jedesmal 10 ccm, von einer Einstichstelle aus. Die reaktive Entzündung, die in den ersten Tagen nach den Einspritzungen auftrat, war immer ziemlich erheblich. Die Zunge schwoll stark an, um nach etwa drei Tagen wieder die vorherige Dicke anzunehmen. Bei der letzten Injektion, die am Zungengrunde vorgenommen wurde, kam es trotz aller Vorsicht zu einer umschriebenen Nekrose der Schleimhaut, die langsam heilte und insofern günstig wirkte, als sich an dieser Stelle eine gewisse Einziehung bildete, die zu erheblicher Schrumpfung des umgebenden Gewebes und damit zur Abflachung der Zungengeschwulst führte.

Nach den Beobachtungen vieler Autoren haben die Alkoholinjektionen insofern einen großen Nachteil, als sie sehr schmerzhaft sind; sie führen aber bei richtiger Anwendung in Fällen von größeren Angiomen zu guten Ergebnissen (Hesse[30]).

Von anderen zur Injektion empfohlenen Mitteln verdient hier noch das Vivocoll Beachtung, das insbesondere von Caprioli[9]

empfohlen wurde, und zwar zur Behandlung von Hämangiomen, die einer chirurgischen Entfernung nicht zugänglich sind. Das Vivocoll ist ein Rinderblutplasma, das steril in flüssigem Zustande aufbewahrt werden kann und vor der Verwendung durch Zusatz von Kalziumchloridlösung aktiviert wird. Dieses Gemisch beginnt in drei Minuten zu koagulieren, in sechs Minuten ist die Koagulation komplett. Das Vivocoll wird in das Angiom — ähnlich wie bei der Lokalanästhesie — in Mengen von 2—10 ccm nach verschiedenen Richtungen injiziert. Nach zehn bis fünfzehn Tagen erfolgt Wiederholung der Injektion. Nach den Erfahrungen Capriolis sind die Erfolge dabei vorzüglich. Erhabene Angiome flachen ab, und die Farbe ändert sich von bläulicher bis zu normaler Farbe. Er konnte die Bildung fester Konsistenz in der Geschwulst feststellen, die auf eine Organisation des geronnenen Blutplasmas im Gewebe hinweist.

Sehr günstige kosmetische Resultate werden bei Angiomen mit Kälteeinwirkung und zwar besonders mit Kohlensäureschnee erzielt. Dieses durch seine Schmerzlosigkeit ausgezeichnete Verfahren wird speziell bei größeren flachen Angiomen häufig verwendet. Es eignet sich aber auch zur Behandlung oberflächlicher Kavernome (Fabry[19]), Sauerbruch[62]) u. a.). Bei Zungenhämangiomen findet diese Methode keine breite Anwendung. In dem oben zitierten Falle von Orator[52]) blieben wiederholte Versuche mit Kohlensäureschneevereisung bei einem ausgedehnten Zungenhämangiom erfolglos.

Von anderen konservativen Verfahren kommt besonders für kavernöse Geschwülste die seinerzeit von v. Bergmann[6]) empfohlene Ignipunktur mit dem Thermokauter in Betracht; v. Bergmann riet, dieser Behandlung die Unterbindung beider Art. linguales, maxillares, sogar der Carotides externae vorauszuschicken. Mit dem Galvanokauter wird eine Anzahl nicht zu weit von einander stehender Einstiche in den Tumor gemacht, die dann zu demarkierender Entzündung und somit zur Verödung der Tumorpartien in der Umgebung führen. Bei ausgedehnten Hämangiomen muß die Stichelung mit dem Thermokauter wiederholt werden. Nach Bericht einiger Autoren sind dabei beim Abstoßen der Schorfe unangenehme Nachblutungen wiederholt beobachtet worden. Die in der Umgebung der behandelten Stellen oft auftretenden kleinen Recidivherdchen muß man immer wieder mit dem Kauter zerstören, ehe sie ein größeres Volumen erreichen. Nach Lexer[40]) eignet sich die Ignipunktur mehr für erhabene oder knotige Hämangiome, die man bei schwächlichen Kindern nicht ausschneiden will. In unserem Fall wurde die Kauterisation einige Male zur Verödung der noch an der Zunge vorhandenen Wärzchen angewandt und zwar mit gutem Erfolg.

Was die Elektrolyse betrifft, so ist nach Küttner[36]) dieses Verfahren bei Hämangiomen weniger empfehlenswert, da hier die Abstoßung der Schorfe nicht selten zu Blutungen führt. Del Vale[14]), Delfor[14]) und Donovan[14]) berichteten über ein nuß-

großes Zungenhämangiom bei einem 14-jährigen Mädchen, das sie durch elektrolytische Behandlung zum Schwinden bringen konnten.

Von den elektrischen Verfahren erwähnen wir noch die Galvanokaustik, die Kaltkaustik und die Kataphorese, die bei Hämangiomen mit Erfolg angewandt wurden. Auch die Röntgen- und Radiumstrahlen finden in der Angiombehandlung breite Verwendung. Insbesondere die letzteren geben schöne kosmetische Resultate. Degrais[13]) lehnt sogar alle therapeutischen Maßnahmen außer Radium bei Hämangiomen ab.

Inwieweit alle diese Methoden sich speziell bei Zungenangiomen bewährt haben, läßt sich bei dem kleinen vorliegenden Material noch nicht sagen.

Überblickt man die bisher bekannten Ergebnisse der Therapie des Zungenhämangioms, so kommt man zu dem Schluß, daß keine der vorerwähnten Behandlungsmethoden als radikal angesehen werden kann, da Recidive häufig sind. Viele von ihnen ermöglichen die Vorbereitung größerer Kavernome für den operativen Eingriff, der ja noch immer in Form der Keilexzision als Hauptverfahren gilt. Bei ausgedehnter Geschwulstbildung empfiehlt es sich oft, um ein besseres Resultat zu erzielen, verschiedene Verfahren zu kombinieren. So konnte Sonntag[68]) in seinem viel zitierten Fall das sehr ausgedehnte Zungenhämangiom durch Alkoholinjektionen und Magnesiumspickung erfolgreich vorbehandeln und durch Keilexzision endgültig entfernen. Auch der oben von uns erwähnte Fall von Orator[52]) zeigt, wie durch ein Zusammenspiel von präventiver Arterienunterbindung, Einspritzungen von hypertonischem Traubenzucker und elektro-chirurgischem Vorgehen sogar in sehr schweren Fällen ein befriedigendes Resultat erzielt werden kann. Auch in unserem Falle wurde die Exzision und die Kauterisation neben der konservativen Behandlung in Form eines Verbandes angewendet.

Zusammenfassung.

Es wird ein Fall von angeborenem Haemangioma cavernosum linguae bei einem 2½-jährigen Mädchen beschrieben. Auf Grund dieser eigenen und der in der Literatur niedergelegten Beobachtungen läßt sich zusammenfassend folgendes sagen:

Die Hämangiome sind in den meisten Fällen angeborene Geschwülste. Sie gelangen an fast allen Organen des menschlichen Körpers zur Beobachtung. Diese im anatomischen Sinne als gutartig bezeichneten Geschwülste sind klinisch für den Träger oft keineswegs belanglos, insbesondere, wenn das Hämangiom durch seine Lokalisation bzw. durch sein Wachstum bedenklich wird. Speziell werden die Zungenhämangiome erst durch ihre Ausdehnung und die durch sie verursachten Störungen lästig und unter Umständen auch lebensgefährlich. Das klinische Bild das Zungenhämangioms zeigt eine Reihe charakteristischer Symptome und bietet im allgemeinen keine diagnostischen Schwierigkeiten. Die Fälle, wo das Zungenhäman-

giom schon zur Zeit der Geburt eine beträchtliche Größe bzw. Neigung zur Progredienz aufweist, sind selten. In der Mehrzahl der Fälle nimmt die Zunge erst im Laufe der Jahre an Größe zu, rasch oder langsam, in Schüben mit mehr oder weniger langen Zwischenräumen.

Was die Behandlung anbelangt, so muß sie hier frühzeitig einsetzen, auch in den Fällen, wo der Tumor angeblich keine funktionellen Störungen verursacht, da das Zungenhämangiom erfahrungsgemäß bei starker Ausdehnung nur sehr schwer einer Therapie zugänglich ist. Wegen der Mannigfaltigkeit des Befundes ist hier kaum eine einheitliche Behandlungsmethode festzulegen. Vielmehr erscheint. es angebracht, mehrere Methoden zu kombinieren, um einen befriedigenden Erfolg zu erzielen.

Am Schlusse meiner Arbeit ist es mir eine angenehme Pflicht, Herrn Professor Dr. Hagenbach für die Anregung zu dieser Arbeit und die freundliche Überlassung des Falles meinen aufrichtigen Dank auszusprechen.

Literatur.

[1]) Andreyew, L. A.: Beiträge zur Pathogenese und Klinik der Gefäßgeschwülste. (Dtsch. Zeitschr. f. Chir., Bd. 201, 1927.)
[2]) Arrowsmith, H.: Cavernöses Angiom der Zunge. (The Laryngoscope, Febr., 1915), Ref. Ctrbl. f. Lar., 1915, Nr. 31.
[3]) Arning: Multiple Kavernome der Zunge. (Ref. Derm. Wchschr., 1923, Bd. 76, S. 286.)
[4]) Bachmann: Hämangiom der Brustwirbelsäule. (Sitzungsber. d. Tag. d. Vereing. nordwestdtsch. Chir., 14. bis 15. Juni 1935.) Ref. Ztrbl. f. Chir., 1935, H. 47, S. 2822.
[5]) Baumgartner, H.: Zur Kenntnis des Haemangioma cavernosum linguae. (Schweiz. med. Wchschr., 1925, Nr. 45, S. 1030—1033.)
[6]) v. Bergmann: zit. bei Oertel.
[7]) Borst, M.: Die Lehre von den Geschwülsten. 1904.
[8]) Brünning, F.: Die Chirurgie der Mundhöhle usw. („Die Chirurgie", herausgeg. v. Kirschner-Nordmann, Berlin-Wien, 1927, Bd. 4, I.)
[9]) Caprioli, N.: Der Gebrauch des Vivocolls in der Behandlung von nicht herausschneidbaren Angiomen. (Gazz. d. osp. e clin. 1928, Nr. 24, S. 750.) Ref. i. Ztrbl. f. Hautkrkh., 1929, Bd. 29, S. 50.
[10]) Caprioli, N.: (Rinnovamento medico, sez. I, gazz. internaz. med. Chir. e di interessi profes. 1928, Nr. 7, S. 141.) Ref. Zntrbl. f. Hautkrnkh. 1929, Bd. 30, S. 319.
[11]) Coenen, H.: (Arch. f. klin. Chir., Bd. 78, S. 725.)
[12]) Coenen, H.: Die Geschwülste („Die Chirurgie", Kirschmann-Nordmann, 1928, Bd. 2.).
[13]) Degrais, P.: Curiethérapie des angiomes. (Progr. méd. 1925, Nr. 41, S. 1490—1503.)
[14]) Del Vale, Delfor u. Ric. E. Donovan.: Angiom der Zunge (Rev. Cir. 1928, Bd. 7, S. 231—234) (span.). Ref. Zntrbl. f. Hautkrnkh. 1929, Bd. 29.
[15]) Derbandiker, M.: Zur Klinik und Diagnose des Angioma cavernosum linguae. (Dermatol. Wchschr., 1929, Bd. 89, Nr. 39, S. 1395—98.)
[16]) Dimitroff, Behandlung nach Payr usw. (Ref. Ztrbl. f. Haut. 1927, Bd. 27, S. 807.)
[17]) Dupuytren: zit. bei Virchow.
[18]) Edwards, H.: Angioma of the tongue. (Proc. roy. Soc. Med. XXIII, 1929/30, Nr. 1, S. 38.)
[19]) Fabry, Joh.: Zur Klinik und Behandlung der Hämangiome. (Dermatol. Wchschr., 1929, Bd. 88, S. 1906—1910.
[20]) Fischer, G.: Angio-Fibrom der Zunge (Dtsch. Zeitschr. f. Chir., 1889, Bd. 29, S. 581).
[21]) Fitzwilliams: Die Aetiologie der Naevi (The Brit. Med. Journ. 1911).
[22]) Gessler: (Bruns Beitr. z. klin. Chir., 1889, Bd. 4.)
[23]) Gleich, A.: Vortr. Ges. d. Aerzte i. Wien. (Wien. klin. Wchschr., 1893, Nr. 22, S. 404.)
[24]) Gurlt: Beiträge zur chirurgischen Statistik. (Arch. f. klin. Chir., Bd. 25.)
[25]) Hanow, W.: Über multiple Cavernome an Zunge und Lippen. Inaug. Diss. Berlin, 1894.)
[26]) Hansy: Zur Kasuistik und Therapie der Blutgefäßgeschwülste. (Beitr. z. klin. Med. u. Chir. 1893.)

[27]) Henle, K.: Studien über Vererbung von Hautkrankheiten. III. Gefäßmäler und Teleangiektasien. (Arch. f. Derm. u. Syph., 1923, Bd. 143, S. 461—470.)
[28]) Herxheimer, G.: Grundriss der pathologischen Anatomie. München, 1932.
[29]) Herzog, D.: Über Hämangiom der Mundhöhle. (Diss. Berlin, 1929.) (Ref. Dermat. Wchschr. 1930, Nr. 33, S. 1266—67.)
[30]) Hesse: Sitzungsber. d. Köln. Chirurgenvereing. v. 19. 5. 1935. (Ref. Ztrbl. Chir., 1935, Heft 37.)
[31]) Heymann, P. Fall von ausgedehntem Angiom der Lippe und Wange. (Zeitschr. f. Laryngologie, 1924, Bd. 12, S. 112.)
[32]) Kornmann, J. E.: Hämangiome. Odessa, 1913.
[33]) Kosaka, Masakazu: Die Hämangiome der Zunge. (Mitt. aus d. Medizin. Akad. zu Kioto, 1934, Bd. 12, Heft 3, S. 848—852.)
[34]) Kramer, B.: Über Hämangiome. (Jahrber. f. Kinderhlkd., 1904, Bd. 60, S. 280—308.)
[35]) Kren: Zum Zungenangiom. (Wien. klin. Wchschr., 1908.)
[36]) Küttner, H.: Die Chirurgie der Mundhöhle (Handbuch der prakt. Chirurgie, Bd. 1, S. 1250, Stuttgart, 1926.
[37]) Lanceraux: zit. bei Kornmann.
[38]) Landerer: Faustgroßes Angiom der Zunge. (Festschr. f. Esmarch, 1893.)
[39]) Lazzaro, F.: Primäres Zungenangiom. (Ann. Clin. odontoiatr. 1931, Bd. 8, S. 1205—1220.)
[40]) Lexer, E.: Allgemeine Chirurgie, II. Bd., Stuttgart, 1921.
[41]) Lichtenstein: Sitzungsber. d. Schles. Derm. Ges., 17. 11. 1928, (ref. Ztrbl. f. Hautkrnkh., 1930, Bd. 32).
[42]) Mathez: Contribution à l'étude des angiomes sous-cutanés. Paris, 1896.
[43]) Manget: Biblioth. Chirurg., T. IV, lib. XVIII (zit. bei Hanow).
[44]) Meierowsky: zit. bei Wertheim.
[45]) Mgebroff, G.: (Russky Westnik Dermatologii, 1925, Nr. 8.)
[46]) Mikulicz und Kümmel: Die Krankheiten des Mundes. Jena, 1922.
[47]) Morelli, K.: Zwei merkwürdige Krankheitsfälle. (Pester med.-chir. Presse, 1899, Nr. 47.)
[48]) Morestin: zit. bei Sonntag.
[49]) Muydler, de G.: Angiome caverneux de la langue. (Journ. de Chir., 1926, Nr. 2.)
[50]) Nathan, H.: Über Selbstheilung des Angioms durch Ulceration. (Prag med. Wchschr., 1906, Nr. 2.) Ref. Münchn. med. Wochschr., 1906, S. 326.)
[51]) Oertel, B.: Über kavernöse Hämangiome. (Arch. f. Ohren-, Nasen- u. Kehlkopfheilkunde, 1929, Bd. 122, S. 237—246.)
[52]) Orator: Ausgedehntes Hämangiom der Zunge, Wange und des Mundhöhlenbodens. (Ztrbl. Chir., 1935, S. 237—246.)
[53]) Paget: (Lect. on surg. pathol., Vol. II, S. 278) zit. bei Hanow.
[54]) Payr: zit. bei Sonntag.
[55]) Petrow, N.: Zur Behandlung der kavernösen Hämangiome der Zunge. Ztrbl. Chir., 1934, Bd. 61, Nr. 38, S. 2194—97.)
[56]) Philippson: (Monatsschr. f. pract. Derm. 1890) Zit. bei Wertheim.
[57]) de Quervain, F.: Die subcutane Elektrocoagulation bei angiomatösen Geschwülsten. (Schweiz. med. Wchschr. 1931, Nr. 49.)
[58]) Ribbert: Geschwulstlehre, Bonn, 1904.
[59]) Ribbert: Über Bau, Wachstum u. Genese der Angiome. (Virchows Arch. 1898, Bd. 151.)
[60]) Riehl: (Wien. klin. Wochschr. 1893, Nr. 5, S. 90.)
[61]) Rolleder: zit. bei Wertheim.

[62]) Sauerbruch, F.: Behandlung der Angiome mit gefror. Kohlensäure. (Zlbl. Chir., 1909.)
[63]) Schreus: Durch ein wanderndes Ulcus spontan verschwundenes Hämangiom der linken Kopfhälfte. (Dermatol. Wchschr. 1929, Bd. 88, S. 1315.)
[64]) Sendler: Multiple Cavernome der Zunge. (Ztschr. f. Chir. 1894, Bd. 36.)
[65]) Siemens: Familiäre Naevi vasculosi. (Ztrbl. f. Hautkrankh., 1922, Bd. 6, S. 324.)
[66]) Simon, O.: Über Nervennaevi. (Arch. f. Dermatol., 1872, Bd. 4.)
[67]) Slavik: Haemangiome und ihre Selbstheilung durch Ulzeration. (Wien. Med. Wchschr., 1917, Nr. 32—34.)
[68]) Sonntag, E.: Ausgedehntes Haemangioma cavernosum der Unterlippe und Zunge, sowie dessen Behandlung. (Arch. f. klin. Chir., 1914, Bd. 104, S. 972—999.)
[69]) Sonntag, E.: Die Haemangiome und ihre Behandlung. (Ergebn. d. Chir. u. Orthop., 1914, Bd. 8, S. 1—156.)
[70]) Stich, R. und M. Makkas: Fehler und Gefahren bei chirurgischen Operationen. Jena, 1932.
[71]) Stromeyer: zit. bei Sonntag.
[72]) Tavares, A: Hémangiome caverneux de la levre supérieure. (Ann. d'Anat. path. Bd. 3, S. 147).
[73]) Trendelenburg, F.: Verletzungen und chirurgische Krankheiten des Gesichts. („Deutsche Chirurgie", 1886, Bd. 33).
[74]) Unna, G.: Histopathologie der Hautkrankheiten. Berlin 1894.
[75]) Virchow, Rudolf: Die krankhaften Geschwülste, Berlin 1867, Bd. 3, I.
[76]) Voigt: Über Gefäßgeschwülste der Mund-Rachenhöhle und des Kehlkopfes. (Zeitschr. f. Laryngol., 1909, Bd. 1, S. 19—29).
[77]) Wertheim: Haemangiome. (Handbuch der Hautkrankheiten, herausgegeben v. Jadassohn u. a., Bd. 1, Berlin, 1932.)

Jahr	Autor	Geschl.	Alter	Diagnose	Sitz der Geschwulst	The
1914	Sonntag	männl.	47 J.	Haemangioma cavernosum.	Zunge u. Unterlippe	Magnesiumspick injektionen un
1915	Arrowsmith	weibl.	12 J.	Haemangioma cavernosum linguae.	Zunge	Der Tumor wu daß eine tiefgr naht hinter ders Zunge geführt ähnliche Nähte Tumor, welche wurden, bis de geschnitten war.
1923	Heymann	weibl.	52 J	Haemangioma cavernosum.	Lippe, Zunge und Wange	
1925	Baumgartner	weibl.	69 J.	Haemangioma cavernosum linguae. Teleangiektasien der Gesichtshaut.	Zunge, Mundboden, weicher Gaumen. Gesichtshaut	Mit 25 Jahren R Zunge und Ka Wangen- und haut. Zunächst der Geschwulst, Im 47. Lebens tion, jedoch oh
1925	Mgebroff	weibl.	12 J.	Haemangioma linguae.	Vorderes Zungenviertel	
1928	Del Vale, Delfor u. Donovan	weibl.	14 J.	Angiom der Zunge.	Zungenoberfläche, links vorne.	Elektrolytische
1928	Lichtenstein	männl.	2½ J.	Haemangioma linguae.	Zunge	Keilexcision.
1929	Derbandiker	weibl.	16 J.	Haemangioma cavernosum linguae.	Oberfläche u. untere Seite der Zunge.	

b e l l e 3

rapie	Anamnese	Bemerkungen
ung, Alkohol- d Keilexcision.	Das Leiden bestand seit der Geburt. Damals kleine blaue Flecke in der Schleimhaut der Zunge u. Unterlippe. Wachstum begann erst im 15. Lebensjahr. Nach Kauterisation zunächst Stillstand. Um 29. Lebensjahr Befallensein der Zunge; seit dieser Zeit öfters Entzündungen, Geschwürbildung, Blutung und Eiterung; Atemnot.	Zunge faustgroß. Subluxation des Unterkiefers; Atrophie des Unterkiefers. Lockerung der Zähne. Speichelfluß, Behinderung der Nahrungsaufnahme. Sprachstörung. Der Mund hat die Form eines Froschmauls.
·de so entfernt, ·ifende Seiden- elben durch die wurde; vier umgaben den nicht geknüpft r Tumor aus-		Völlige Heilung.
	Seit der Kindheit Blutschwamm an der Umschlagstelle der Mundschleimhaut und der linken Wange. Starkes Wachstum in den Wechseljahren um dann nach 9 Jahren einen erheblichen Umfang zu erlangen.	Beim Öffnen des Mundes springt die Geschwulst rüsselartig hervor. Schwellung der Geschwulst zur Zeit wo sonst die Menses stattfand. Keine Beschwerden subjektiver Art, keine Blutungen.
esection an der uterisation der · Lippenschleim- Verkleinerung dann Recidiv. ahr Kauterisa- ne Erfolg.	Anschwellung und blaue Färbung der Zunge in der 2. Lebenswoche. Bis 18. Lebensjahr stationär, dann plötzliche Anschwellung der Zunge. Seit 40 Jahren mächtige Anschwellung d. Zunge. Vor 2 Jahren, infolge oberflächlicher Verletzung durch kariösen Zahn, starke Blutung.	Blaurote auf das Doppelte vergrößerte Zunge. Bei gebückter Stellung starke Anschwellung. Durch Druck läßt sich die Zunge verkleinern. In der Zungensubstanz Kalkknötchen (Röntgen). Keine Sprach- bzw. Nahrungsaufnahmestörungen. Atmung frei.
	Erkrankung seit dem Alter von 7 Monaten.	
Behandlung.	Seit 6 Jahren kleiner, rötlicher Tumor, der allmählich bis zu Nußgröße anwuchs.	Heilung durch Elektrolyse.
	Seit ½ Jahr Anschwellung der Zunge, so daß sie bereits nach 4 Monaten dauernd zum Teil außerhalb des Mundes lag.	Nahrungsaufnahme erschwert. Nach Operation Heilung.
	Beginn im 3. Lebensjahr. Damals kaute die Pat. des öfteren Lehm. Mit 5 Jahren zum ersten Male plötzlich Schmerzen in der Zunge u. Blutungen. Mit 8 Jahren Vergrößerung der Zunge, die zuletzt kaum Platz im Munde findet.	Blutung, undeutliches Sprechen. Schmerzen während des Sprechens. Die Affection sah wie eine maligne Neubildung aus, und erst die histologische Untersuchung deckte das Kavernom auf.